子宮円靱帯に発生した平滑筋腫の２例
Two cases of leiomyoma arising in the round ligament of the uterus

佃 彰文[1]*、植田 はるか[1]、村上 健司[1]、鎌田 紀美男[1]
Akifumi Tsukuda* Haruka Ueda Kenji Murakami Kimio Kamada

1 函館五稜郭病院放射線診断科
1 Department of Diagnostic Radiology, Hakodate Goryokaku Hospital, Hakodate, Japan

2023年1月30日論文受領、修正依頼2023年2月16日、最終受領日2023年2月18日

【要旨】症例１は40歳代女性。２ヶ月前からの下腹部痛で来院した。CT、MRIを撮像すると骨盤腔右側に右子宮円靱帯と連続する強く造影される腫瘤を認めた。画像所見は、子宮円靱帯発生の平滑筋腫を疑った。その後手術が行われ、画像所見と病理結果は一致した。
症例２は70歳代女性。エコーで卵巣腫瘍を疑われ、紹介となった。CT、MRIを撮像すると、骨盤腔右側に右子宮円靱帯と連続する石灰化を伴う腫瘤と、骨盤腔に右卵巣静脈と連続する多房性嚢胞性腫瘤を認めた。画像所見は、子宮円靱帯発生の平滑筋腫と右卵巣粘液性嚢胞腺腫を疑った。その後手術が行われ、画像所見と病理結果は一致した。
子宮円靱帯の腫瘍は稀で、頻度は平滑筋腫が多く、次いで異所性子宮内膜症、中皮嚢腫などである。術前は卵巣腫瘍や鼠径ヘルニアと診断されることが多いが、子宮円靱帯との連続性や肥大に注目することで、正診率を向上させる可能性がある。また、さらに稀ではあるが、子宮円靱帯にも悪性腫瘍が発生する場合があり、鑑別に注意が必要である。
【責任著者の連絡先】佃 彰文　函館五稜郭病院放射線診断科
〒040-8611　函館市五稜郭町38番３号　Tell：0138-51-2295　Fax：0138-56-2695　E-mail：aki.tsuku.027@gmail.com
【キーワード】round ligament of the uterus, leiomyoma
【利益相反】開示すべき利益相反状態はない
【グラント】なし

【Abstract】Case 1 is a woman in her 40s. She presented with lower abdominal pain for the past two months. CT and MRI showed a strongly enhanced mass on the right pelvic cavity connected to the right round ligament of the uterus. Based on imaging findings, leiomyoma originating from the round ligament of the uterus was suspected. Then surgery was performed, and the imaging findings and pathological results were consistent.
Case 2 is a woman in her 70s. An ovarian tumor was suspected on ultrasonography, and she was referred. CT and MRI showed a mass with calcification on the right side of the pelvic cavity that was continuous with the right uterine round ligament, and a multilocular cystic mass that was continuous with the right ovarian vein in the pelvic cavity. Based on imaging findings, leiomyoma originating from the round ligament of the uterus and mucinous cystadenoma of the right ovary were suspected. Then surgery was performed, and the imaging findings and pathological results were consistent.
Tumors of the round ligament of the uterus are rare, and leiomyoma is the most common, followed by ectopic endometriosis and mesothelioma. Preoperatively, round ligament tumors are often diagnosed as ovarian tumors or inguinal hernias, but focusing on the continuity and hypertrophy of the round ligament may improve the accuracy of diagnosis. Also, although it is very rare, malignant tumors can occur in the round ligament of the uterus, so caution is required in the diagnosis.

【緒言】

子宮円靱帯は、子宮底部外側縁から発生し、鼠径管を通過した後に大陰唇皮下に至る子宮を支持する線維性索状物で、CTやMRIでも比較的同定しやすい構造物である。子宮円靱帯は、平滑筋、結合織、脂肪、血管、リンパ管、神経から構成されており、これらを素地として様々な腫瘍が発生しうるが、子宮円靱帯の腫瘍自体が稀な疾患である。頻度は平滑筋腫が最も多い[1)2)]。術前は卵巣腫瘍や鼠径ヘルニアなどと診断されることが多いとされる[1)4)5)]。今回、術前診断できた子宮円靱帯の平滑筋腫の２例を経験し、文献的考察を加え報告する。

【症例】

症例１：40歳代女性。２ヶ月前からの下腹部痛で来院した。胸部～骨盤部の単純＋造影CTでは、骨盤腔右側に右子宮円靱帯と連続する強く造影される30×39×48mmの腫瘤を認め、連続する子宮円靱帯は肥大していた（**図１**）。骨盤部単純MRIでは、同腫瘤はT2WI軽度高信号、T1WI低信号、DWI高信号、ADC値 1.3×10^{-3} s/mm^{2}程度であった（**図２**）。子宮円靱帯との連続性、肥大から子宮円靱帯由来の腫瘍を疑った。以上から、頻度などと併せて子宮円靱帯発生の平滑筋腫を疑ったが、通常の平滑筋腫よりも造影効果が強いこと、T2WIで信号が高く、拡散制限も弱いものではなかったため、富細胞性平滑筋腫のような細胞密度の高い平滑筋腫の可能性も考えた。手術の方針となり、後腹膜腫瘍摘出術と右卵管切除術が行われた。病理結果は平滑筋腫で、通常型の平滑筋腫の範疇ではあるが、細胞密度は高い傾向があった。

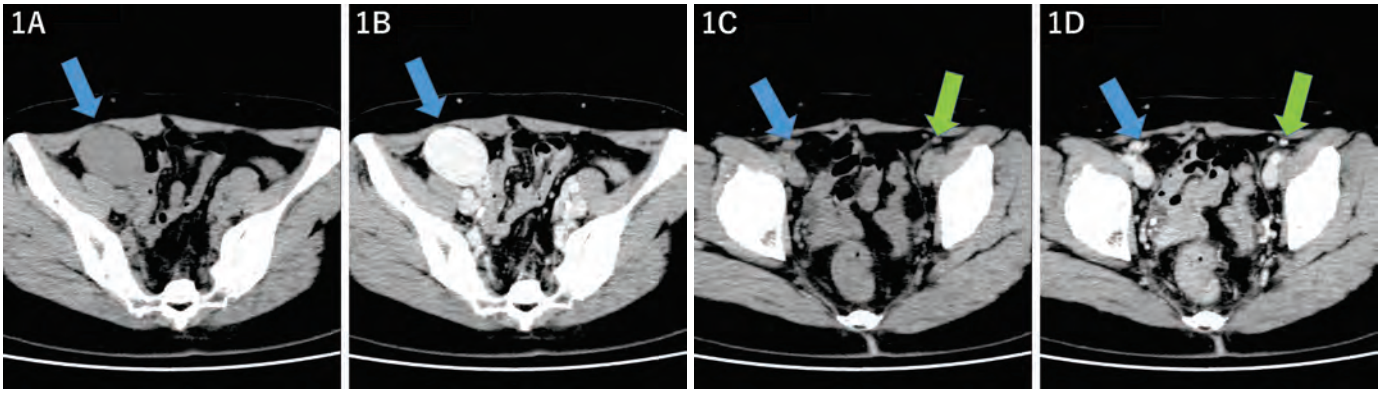

図１　症例１　単純＋造影CT
A：単純CT、B,：造影CT　骨盤腔右側に30×39×48mmの均一に造影される境界明瞭な腫瘤を認める。
C：単純CT、D：造影CT　腫瘤は子宮円靭帯と連続し、患側（青矢印）が健側（緑矢印）と比較すると肥大していた。

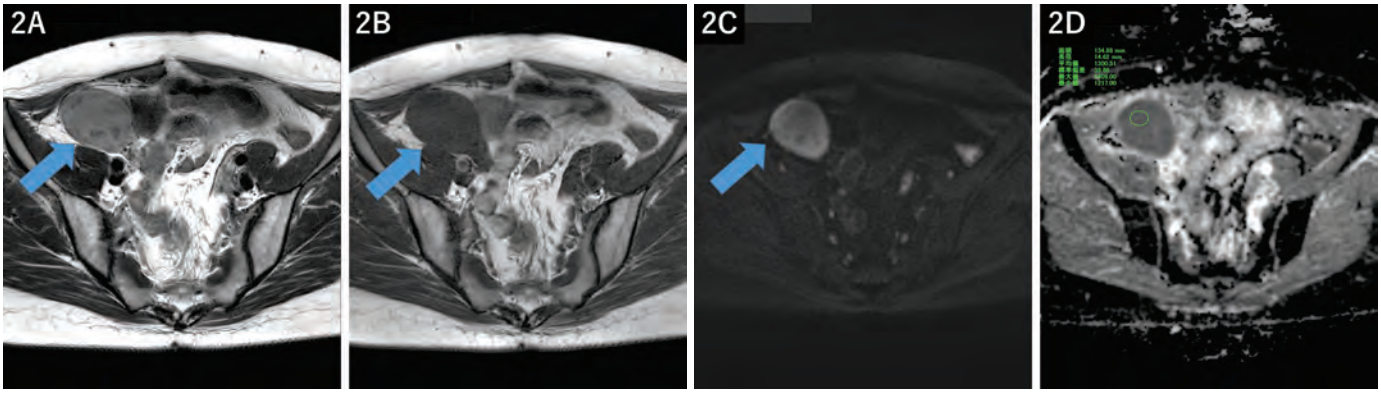

図２　症例１　単純MRI
A：T2WI、B：T1WI、C：DWI、D：ADC map
腫瘤はT2WI軽度高信号、T1WI低信号、DWI高信号、ADCは1.3×10^{-3} s/mm^{2}程度。

症例２：70歳代女性。卵巣腫瘍疑いで紹介となった。胸部～骨盤部の単純＋造影CTでは、骨盤腔右側に右子宮円靱帯と連続する25×28×29mmの石灰化を伴う境界明瞭な腫瘤と、骨盤腔に右卵巣静脈と連続する133×156×159mmの多房性嚢胞性腫瘤を認め、連続する子宮円靱帯は肥大していた（**図３**）。骨盤部単純MRIでは、前者はT2WI、T1WIともに低信号、DWI低信号と軽度高信号の不均一な信号であった。後者は、内部T2WI著明高信号、T1WI低信号、DWI低信号であり、壁在結節はなく、嚢胞の集簇もあまり密ではなかった（**図４**）。以上から子宮円靱帯発生の平滑筋腫と右卵巣粘液性嚢胞腺腫を疑った。手術の方針となり、両側付属器摘出術と後腹膜腫瘍摘出術が行われた。病理結果は、右子宮円靱帯の腫瘤は硝子様変性と石灰化沈着を伴った平滑筋腫、多房性嚢胞性腫瘤は右卵巣粘液性嚢胞腺腫であった。

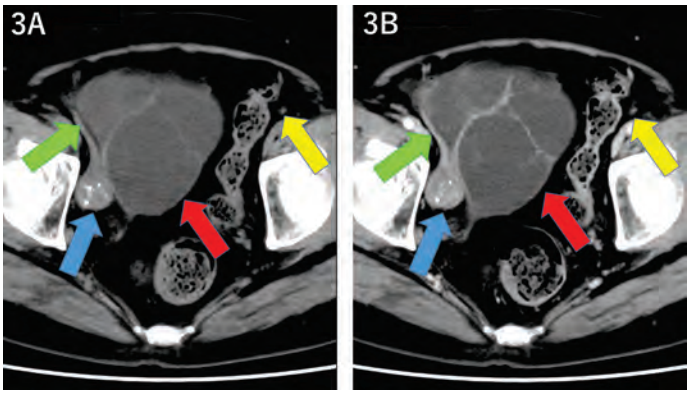

図３　症例２　単純＋造影CT
A：単純CT、B：造影CT
骨盤腔右側に石灰化を伴う境界明瞭な腫瘤（A、B矢印）を認め、腫瘤は右子宮円靱帯（A、B緑矢印）と連続し、左子宮円靱帯（C黄色矢印）と比較して肥大している。骨盤腔に右卵巣静脈と連続する多房性嚢胞性腫瘤も認める（A、B赤矢印）。

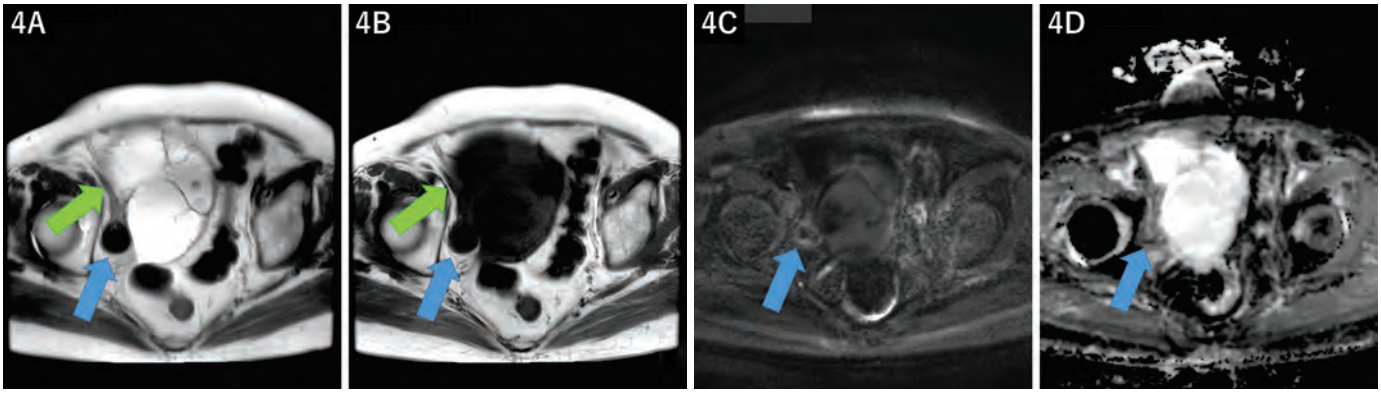

図４　症例２　単純MRI
A：T2WI、B：T1WI、C：DWI、D：ADC map
肥大した右子宮円靱帯（A、B緑矢印）と連続する境界明瞭な腫瘤（A-D青矢印）を認め、T2WI、T1WIともに低信号、DWIで低信号と軽度高信号の混在する不均一な信号。多房性嚢胞性腫瘤は、内部はT2WI著明高信号、T1WI低信号、DWI低信号、ADC高値である。

【考察】

子宮円靱帯は、子宮底部外側縁から発生し、鼠径管を通過した後に大陰唇皮下に至る子宮を支持する線維性索状物である。平滑筋、結合織、脂肪、血管、リンパ管、神経から構成され、これらを素地として様々な腫瘍が発生しうるが、子宮円靱帯の腫瘍自体が稀な疾患とされる。頻度は平滑筋腫が多く、次いで異所性子宮内膜症、中皮嚢腫などである[1)2)]。機序は不明であるが、右側に多いとされる[1)7)8)]。本症例も２例とも右側であった。

子宮円靱帯の腫瘍は発生部位で、骨盤内に発生する腹腔内型と、鼠径部や大陰唇に発生する腹腔外型に大別される[2)3)]。約1/2～2/3が腹腔外型で、腹腔外型は鼠径部の膨隆や疼痛などの症状を呈し、鼠径ヘルニアと術前診断されることが多い[1)4)5)]。腹腔内型は基本的に無症状とされるが、卵巣嚢腫茎捻転の診断で手術し、子宮円靱帯の平滑筋腫の捻転であった症例や、定期的な下腹部痛を呈した症例の報告もある[2)4)6)]。本症例は２例とも腹腔内型であった。２例目は典型的な無症状であったが、１例目は下腹部痛を訴えていた。腫瘍との関連は不明であったが、症状を呈することは珍しいものの、関連がないと否定はできない。また、腹腔内型は、卵巣腫瘍と診断されることが多いが、子宮と離れている場合は、GISTなどの小腸腫瘍と診断されることもある[4)]。

本症例は子宮円靱帯との連続性と肥大から子宮円靱帯由来の腫瘍を疑い、診断することができた。子宮円靱帯の肥大は、指摘している報告は少ないが、子宮円靱帯に発生した悪性の血管周囲性類上皮細胞腫瘍（perivascular epithelioid cell tumor：PEComa）の症例報告でリンパの閉塞に伴う変化ではないかと考察があった[9)]。手術では腫瘍のみ摘出されたため、実際に子宮円靱帯の肥大の機序を病理で確認はできなかったが、栄養血管などの発達により円子宮靱帯が肥大したのではないかと推察する。

通常型の平滑筋腫は、画像ではMRIでT2WI低信号の境界明瞭な腫瘤とされるが、変性や細胞密度により、多彩な画像所見を呈することが知られている[10)]。

症例１は、CTでの造影効果は強く、MRIでは通常型と比較してT2WI、DWI高信号であった。平滑筋腫の変異型に富細胞平滑筋腫と呼ばれるものがあり、通常型と比較して細胞密度が高く、MRIではT2WI、DWIで高信号、著明な造影効果を示すのが特徴とされる[11)12)13)]。症例１の病理結果は通常型よりも細胞密度が高く、画像所見はそれを反映して、変異型の

富細胞平滑筋腫に近いものとなったと考える。症例2は、通常型の平滑筋腫で矛盾しない所見であった。

子宮円靭帯由来の平滑筋腫の治療に関しては、良悪性の鑑別が困難であるため、外科的切除が第一選択とされる報告が多い[4)8)]。平滑筋腫は種々の変性を来し、悪性腫瘍との鑑別が困難な症例や、我々の症例1のような富細胞平滑筋腫は平滑筋肉腫との鑑別が常に問題となり、病理結果を待たなければ、診断が確定できないので、外科的治療の考慮が必要となる。しなしながら、最近の画像診断の進歩により典型的な平滑筋腫の像を呈する場合は、経過観察をされる症例も増えてくるのではないかと考える。なお、子宮円靱帯の悪性腫瘍には、pubmedで1970年1月1日から2022年11月30日の期間で、平滑筋肉腫が2例、悪性PEComaが1例の症例報告などがあり、非常に稀ではあるが注意が必要である[14)15)16)]。

【結語】

子宮円靱帯発生の腫瘍では平滑筋腫が多いが、術前では誤診されることが多々ある。子宮円靱帯の連続性や肥大の所見が鑑別の一助となると考える。治療は外科的切除が第一選択とされることが多いが、画像診断の進歩で平滑筋腫と診断され、経過観察される症例が多くなるのではないかと考える。

【引用文献】

1) Syed M A, Kamran A M, Hani A, Muhammad S. Leiomyoma of the Round Ligament of the Uterus Case report and review of literature. Sultan Qaboos Univ Med J. 2012 Aug；12 (3)：357-359

2) 持丸 綾, 片山 佳代, 有野 祐子, 中西 沙由理, 伊集院 昌郁, 長嶋 亜巳, 志村 茉衣, 佐治 晴哉. 鏡視下手術の術前に卵巣充実性腫瘍と鑑別困難であった子宮円索発生平滑筋腫の1例. 日産婦内視鏡学会2019；35：169-174

3) Breen JL, Neubecker RD. Tumors of the round ligament. Obset Gynecol 1962；19：771-780

4) 知念 徹, 金城　達也, 宮城　良浩, 高槻　光寿. 腹腔鏡下に切除した子宮円靱帯平滑筋腫の1例. 日臨外会誌 2021；82：972-976

5) 中川 顕志, 大山 孝雄. 腹腔鏡下に診断・治療した子宮円靱帯平滑筋腫の1例. 日臨外会誌 2016；77：1827-1830

6) 滝 真奈, 寒川江 悠介, 稲田 収唆, 宮崎 有美子, 和田 美智子, 横山 玲子,坂田 晴美, 吉田 隆, 中村 光作. 子宮円索から発生した平滑筋腫が捻転を呈した1例.　産婦の進歩 2012；64：137-141

7) Harish E, Sowmya N S, Indudhara P B. A rare case of round ligament leiomyoma：an inguinal mass. J Clin Diagn Res. 2014 Oct；8 (10)：NJ05-NJ06

8) Ioulia M C, Argiris A, Petros S, Argyrios I, Andreas S, Antreas T, Georgios V, Ioannis K. Leiomyoma of the Round Ligament of the Uterus Mimicking Inguinal Hernia. Case Rep Surg. 2018 Mar 1

9) Pattamapaspong N, Khunamornpong S, Phongnarisorn C, Pojchamarnwiputh S. Malignant perivascular epithelioid cell tumor of the round ligament mimics leiomyoma on computed tomography. Singapore Med J 2009；50 (7)：e239-242

10) C Bolan, MP Caserta. MR imaging of atypical fibroids. Abdom Radiol 2016；41：2332-2349

11) Tami K, Koyama T, Saga T, Morisawa N, Fujimoto K, Mikami Y, Togashi K. The utility of diffusion-weighted MR imaging for differentiating uterine sarcomas from benign leiomyomas. Eur Radiol 2008；18：723-730

12) Tasaki A, Asatani MO, Umezu H, Kashima K, Enomoto T, Yoshimura N, Aoyama H. Differential diagnosis of uterine smooth muscle tumors using diffusion-weighted imaging：correlations with the apparent diffusion coefficient and cell density. Abdom Radiol 2015；40：1742-1752

13) EK Arleo, PE Schwartz, P Hui, S McCarthy. Review of Leiomyoma Variants. AJR Am J Roentgenol. 2015；205 (4)：912-21

14) JC Kirkham, CJ Nero, RH Tambouret, SS Yoon. Leiomyoma and leiomyosarcoma arising from the round ligament of the uterus. J Am Coll Surg 2008 Sep；207 (3)：452

15) M Kaba, A Tokmak, H Timur, B Özdal, L Şirvan, T Güngör. A rare case of leiomyosarcoma originating from the left round ligament of the uterus. J Exp Ther Oncol. 2016 Jul；11 (3)：237-240

16) N Pattamapaspong, S Khunamornpong, C Phongnarisorn, S Pojchamarnwiputh. Malignant perivascular epithelioid cell tumour of the round ligament mimics leiomyoma on computed tomography. Singapore Med J 2009；50 (7)：e239-42.