神経線維腫症 1 型に合併した動脈自然破裂に対する経カテーテル的動脈塞栓術後に再出血を来した 2 例

Two Cases of Rebleeding After Transcatheter Arterial Embolization for Spontaneous Arterial Rupture in Patients with Neurofibromatosis Type 1

石井 宙史[1]*, 吉河 亨[1], 加藤 大祐[2], 工藤 京平[1], 宮本 憲幸[1]
Hiroshi Ishii*, Toru Yoshikawa, Daisuke Kato, Kyohei Kudo, Noriyuki Miyamoto

1 JA 北海道厚生連 帯広厚生病院 放射線科、2 北海道大学病院　放射線診断科
Department of Radiology, Obihiro Kosei Hospital
Department of Diagnostic and Interventional Radiology, Hokkaido University Hospital

2022年12月2日論文受領、修正依頼12月21日、最終受領日2023年1月5日

【要旨】神経線維腫症1型(NF1)は神経・皮膚症状を主徴として全身に多彩な症状を呈する遺伝性疾患であり、稀な病態として血管障害が知られている。今回、NF1患者の血管の脆弱性に起因したと思われる動脈自然破裂の2例を経験したので報告する。症例1は50歳台女性。左臀部のしこりの増大と痛みで当院へ救急搬送。左第3腰動脈にextravasationを認め、経カテーテル的動脈塞栓術(TAE)を施行した。TAE施行 6日後に左第1腰動脈に再出血を生じ、再TAEを施行。以後、再出血なく経過した。症例2は60歳台女性。急性虫垂炎術前の気管挿管後に突然の左頸部血腫・左血胸が出現し当院へ転院搬送。左内胸動脈にextravasationを認め、TAEを施行。翌日、塞栓部位より近位の左内胸動脈に再出血を認め、再TAEを施行。以後、再出血なく経過している。NF1患者に合併した動脈自然破裂に対してTAEは有力な治療手段であるが、再出血のリスクを認識したTAE手技や術後経過観察を行うことが重要であると考えられる。
【責任著者の連絡先】石井 宙史
〒080-0024 北海道帯広市西14条南10丁目1 JA北海道厚生連 帯広厚生病院 放射線科
TEL：0155-65-0101　MAIL：jtjnt012@yahoo.co.jp
【キーワード】neurofibromatosis type 1, von Recklinghausen disease, spontaneous arterial rupture, transcatheter arterial embolization
【利益相反】なし。
【グラント】なし。

【Summary】Neurofibromatosis type 1 (NF1) is an inherited disorder characterized by a variety of neurological and cutaneous manifestations throughout the body, and vasculopathy is known as a rare complication. We report two cases of spontaneous arterial rupture which has supposedly resulted from vascular fragility in patients with NF1. Case 1 is a female in her 50s, who was referred to our hospital due to a growing lump and pain in her left buttock. Angiography showed extravasation of contrast media in the left third lumber artery and we performed transcatheter arterial embolization (TAE). Six days after TAE, she had another hemorrhage in the left first lumbar artery and underwent TAE again. Case 2 is a female in her 60s, who was transferred to our hospital due to a sudden left cervical hematoma and hemothorax after preoperative tracheal intubation. Angiography showed extravasation in the left internal thoracic artery, and we performed TAE. Next day, rebleeding was suspected proximal to the embolization site and she underwent TAE again. TAE is an effective treatment for spontaneous arterial rupture in patients with NF1, but it is important to be aware of the risk of rebleeding in the TAE procedures and post-operative observation.

【緒言】

神経線維腫症1型(neurofibromatosis type 1：以下NF1)は神経・皮膚症状を主徴として全身に多彩な症状を呈する遺伝性疾患であり、稀な病態として血管病変が知られている。特に血管の脆弱性に起因するとされる動脈破裂は致死率の高い合併症であり、迅速で的確な救命処置が求められる。NF1患者に合併した動脈破裂に対して経カテーテル的動脈塞栓術(transcatheter arterial embolization：以下TAE)は有用な治療手段であるが、今回TAE後早期に再出血を来した2例を経験したので文献的考察を加え報告する。

【症例１】50歳台女性

主　訴：倦怠感、食欲低下、左臀部のしこりの増大と痛み

現病歴：数日前より上記症状があり、急に左臀部が腫れて動けなくなったため救急要請となった。２～３年前より左胸のしこりに気付くも放置していた。

既往歴：特記事項なし

家族歴：NF1（長男）

来院時バイタルサイン：JCS 0，BT 36.3℃，BP 60/34mmHg，HR 123bpm，SpO_2 92%（room air）

来院時身体所見：るい痩著明、左乳房に固い腫瘤、左臀部に固い腫瘤、左腋窩リンパ節腫大、全身に線維腫を疑う皮膚病変

来院時検査所見：WBC 12500/μl, RBC 2.88×10^6/μl, Hb 7.2g/dl, Ht 22.2%, Plt 33.1×10^4/μl, APTT 32.0sec, PT 90%, Fib 248mg/dl, FDP 64.3 μg/ml, D-dimer 32.3 μg/ml

経　過：来院時ショックバイタルであったが、補液により血圧上昇が得られ造影CTを施行。左臀部の皮下から筋肉内にextravasationを伴う血腫を認めた（**図１**）。また、左乳腺の7cm大の腫瘤と多発リンパ節腫大、多発肺結節を認め、乳癌の多発リンパ節転移、肺転移と考えられた。左臀部の活動性出血に対して緊急TAEの方針とした。血管造影で左第3腰動脈にextravasation（**図2A**）を認めたが、出血部より末梢へのカテーテル挿入は困難であったため、破砕ゼラチンスポンジで血流停滞後、近位部をマイクロコイルで塞栓し、extravasationの消失を確認した（**図2B**）。側副路からの再出血予防目的に左第2・4腰動脈、左腸腰動脈、左上殿動脈分枝を破砕ゼラチンスポンジで追加塞栓して終了した。

TAE直後は再出血なく経過していたが、7日目（TAE施行6日後）に突然の左背部痛・腫脹が出現。ショックバイタルと貧血の再出現を認め、造影CTで前回より頭側の左腰部に新規血腫（**図3**）を認めたため、再TAEの方針とした。血管造影で左第1腰動脈にextravasation（**図4A**）を認め、マイクロコイルとNBCA（N-butyl cyanoacrylate）による再TAEを施行し、extravasationの消失を確認した（**図4B**）。

NF1の家族歴（長男）があり、全身の線維腫を疑う皮膚病変と併せNF1の診断となった。左腰部皮下血腫はNF1の血管の脆弱性に起因する動脈破裂と考えられた。TAEの1年5ヶ月後に乳癌で永眠されるまで、左臀部の再出血や新規の動脈破裂は認めなかった。

図１　造影CT（平衡相）
左臀部に長径10cmを超える血腫を認める。造影剤漏出（矢印）を伴っており、動脈性出血を疑う所見。周囲に腫瘍性病変は同定できない。

図２　初回TAE
（A）左第３腰動脈DSA：左第３腰動脈末梢よりextravasation（矢印）を認める。
（B）左第３腰動脈DSA（塞栓後）：破砕ゼラチンスポンジで血流停滞後、マイクロコイル（Tornado® 3mm/2mm、Hilal 2mm×８本）で塞栓。末梢のextravasationは消失している。
使用シース・カテーテル：4Fr sheath（右大腿動脈），Cobra catheter，4Fr Mikaelson catheter，4Fr Omni Flush catheter，1.9Fr microcatheter（Tellus）

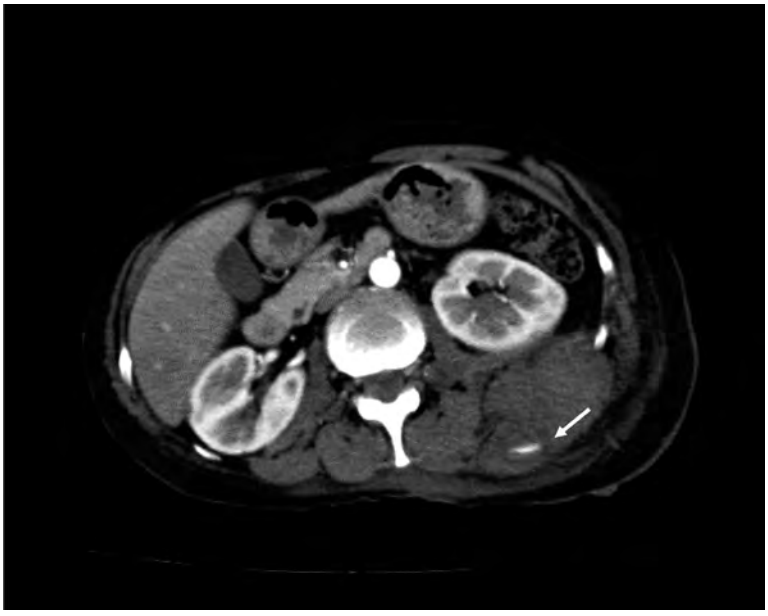

図３　造影CT（動脈相）
左腰背部に新規の血腫を認め、造影剤漏出（矢印）を伴っている。

図４　再TAE
（A）左第１腰動脈DSA：左第１腰動脈に新規のextravasation（矢印）を認める。
（B）左第１腰動脈DSA（塞栓後）：遠位にマイクロコイル（Hilal 2mm×２本）留置後、NBCA：Lipiodol＝１：４の混合液0.3mLで塞栓。Extravasationの消失を確認。
使用シース・カテーテル：4Fr sheath（右大腿動脈），4Fr Mikaelson catheter，4Fr Omni Flush catheter，1.8Fr microcatheter（Carnelian® PIXIE）

【症例２】60歳台女性

主　訴：気管挿管直後の血圧低下、左頸部血腫、左血胸

現病歴：近医で急性虫垂炎に対する腹腔鏡下虫垂切除術の予定であった。全身麻酔下に気管挿管直後、急激な血圧低下と頻脈、左頸部皮下血腫が出現した。造影CTを施行したところ、左頸部皮下血腫と左血胸を認めたため、精査・全身管理目的に当院へ搬送となった。

既往歴：神経線維腫１型、右乳癌術後、胃GIST術後、甲状腺術後（良性）、高血圧、COPD、骨粗鬆症

家族歴：不明

来院時バイタルサイン：JCS 300, BT 36.1℃, BP 105/85mmHg（大量補液下）, HR 129/min, SpO_2 100%（FiO_2 1.0）

来院時身体所見：気管挿管状態、全身蒼白、大腿動脈触知微弱

来院時検査所見：WBC 10400/μl, RBC 3.01×10^6/μl, Hb 8.9g/dl, Ht 26.0%, Plt 6.8×10^4/μl

経　過：大量血胸による出血性ショック・緊張性血胸・切迫心停止として、大量輸血・左胸腔ドレナージを施行し、血圧や心拍数は反応性に改善傾向となった。造影CTで左内胸動脈に仮性動脈瘤（**図５**）を認めTAEの方針としたが、IVR待機中に突然血圧が40mmHg台に低下し左胸腔ドレーンからの出血が急増したため、左緊急開胸して肺尖部にタオル圧迫止血を行った。出血は持続したがある程度のコントロールが得られ、血圧上昇後にTAEに移行した。血管造影で左内胸動脈にextravasation（**図6A**）を認め、出血の遠位～近位をマイクロコイルとNBCAで塞栓した。造影でextravasationの消失を確認し（**図6B**）、胸腔内のタオルを抜去し一時閉胸した。

しかし、TAE翌日に体位交換を契機に再度血圧が70mmHg台まで急激に低下し、左頸部の腫脹が増強した。大量輸血後に造影CTを施行したところ、左頸部皮下に小さなextravasationと左内胸動脈起始部に新規の口径不整を認めた（**図７**）。左頸部は圧迫止血の方針とし、左内胸動脈に対して再TAEを行う方針とした。血管造影で前回塞栓した部位のすぐ近位に新規のextravasation（**図8A**）を認めたため、マイクロコイルによる塞栓を施行。造影でextravasationの消失を確認した（**図8B**）。

再TAE後に頸部血腫除去や人工呼吸器関連肺炎の治療を要したが65日目に歩行退院となった。以後、止血部位の再出血や新規の動脈破裂は認めていない。

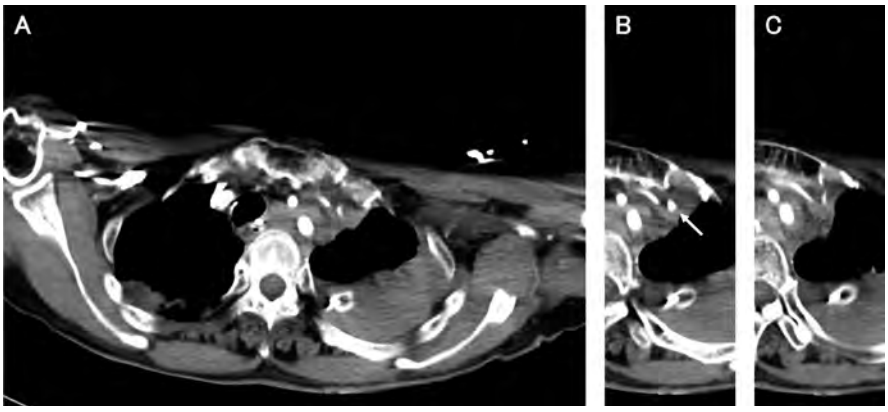

図５　造影CT（動脈相）
（A～C：頭側から尾側への連続スライス）左内胸動脈に仮性動脈瘤を疑う口径不整（矢印）を認める。

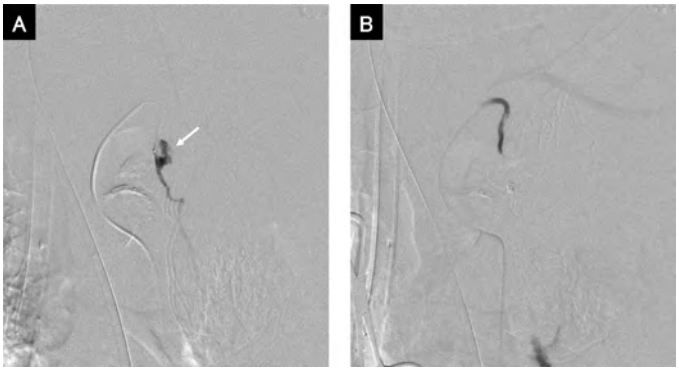

図６　初回TAE
（A）左内胸動脈DSA：左内胸動脈近位にextravasation（矢印）を認める。
（B）左内胸動脈DSA（塞栓後）：出血点より遠位にTornado® 2mm/3mmを留置後、NBCA：Lipiodol＝１：１の混合液少量で塞栓。近位にSMART coil EXTRA SOFT 3mm/8cmを留置。塞栓後、extravasationの消失を確認。
使用シース・カテーテル：5Fr sheath（左大腿動脈），4Fr JB2 catheter，1.9Fr microcatheter（Tellus），1.7Fr microcatheter（Veloute），2.6/2.95Fr catheter（LANTERN®）

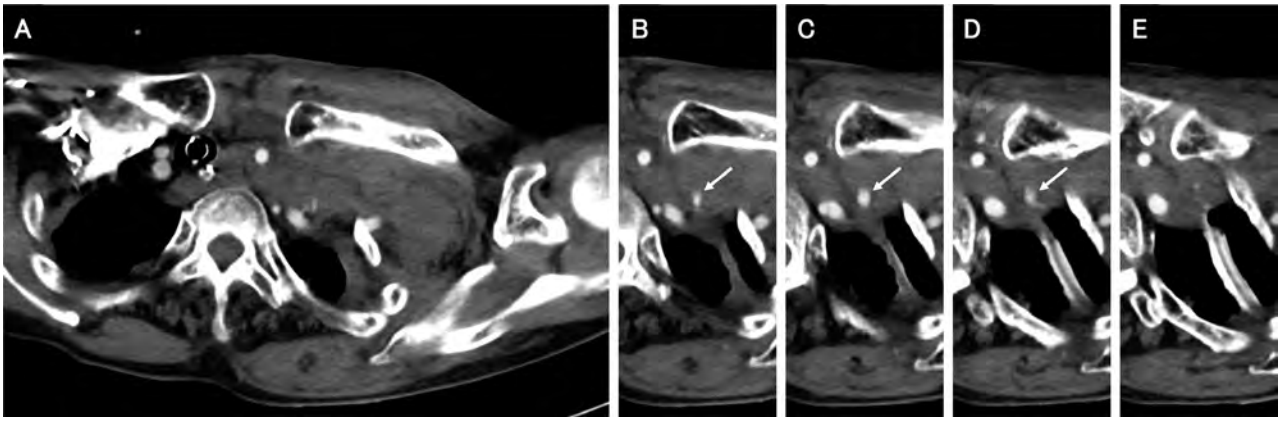

図７　造影CT（動脈相）
（A～E：頭側から尾側への連続スライス）左内胸動脈に新規の仮性動脈瘤（矢印）を認める。

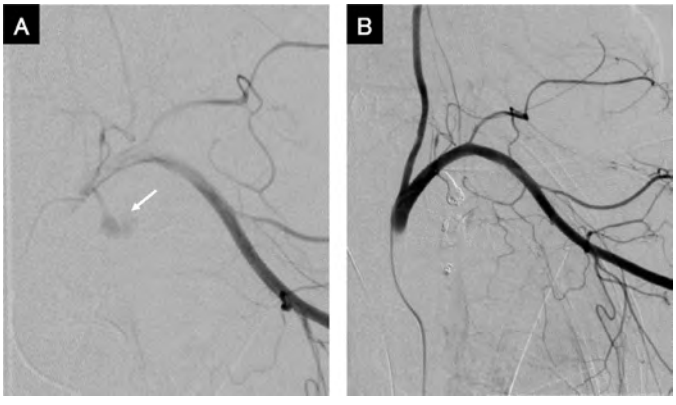

図８　再TAE
（A）左鎖骨下動脈DSA：左内胸動脈近位（前回塞栓した部位より近位）に新規のextravasation（矢印）を認める。
（B）左鎖骨下動脈DSA（塞栓後）：左内胸動脈の仮性動脈瘤内から近位をマイクロコイル（Target XL 4mm/12cm、0.014inch C-stopper 60mm×３本、同100mm×３本、Target XL 3mm/9cm）で塞栓。Extravasationの消失を確認。
使用シース・カテーテル：5Fr sheath（左大腿動脈），5Fr Cobra catheter，4Fr IMA catheter，1.9Fr microcatheter（Tellus），1.7Fr microcatheter（Excelsior SL-10）

【考察】

神経線維腫症1型(NF1)はカフェ・オ・レ斑、神経線維腫を主徴とする常染色体優性遺伝の全身性母斑症であり、皮膚、神経系、眼、骨などに多種病変が年齢の変化とともに出現し、多彩な症候を呈する[1,2]。稀な病態として血管病変が知られており、NF1患者の0.4～6.4%に生じるとされる[3]。通常、体循環系の動脈に狭窄や動脈瘤、破裂、動静脈瘻などの障害を生じるが、肺循環系や静脈に障害を認めることもある[4]。動脈破裂の機序として、①中膜に神経線維腫が直接増殖し血管が脆弱化する、②神経線維腫が動脈の栄養血管を圧迫し虚血により血管壁が部分的に脆弱化する、③内膜での紡錘細胞の増殖により中膜が菲薄化し弾性板が脆弱化する説などが提唱されている[5]。臨床的には瘤形成を伴うもの(動脈瘤破裂)と伴わないもの(動脈自然破裂)を区別した報告が多いが、瘤形成を伴わない脆弱血管では破裂の事前予測は極めて困難と思われる。

宮崎らの調査[6]によると、本邦では1974～2020年に44例の動脈自然破裂が報告されており、死亡例は15例(34%)であった。破綻血管としては肋間動脈の報告が最も多く、鎖骨下動脈、内胸動脈、腰動脈、上殿動脈が続き、頸部や腹腔内の中小血管の報告も見られている。

治療方針は外科的治療と血管内治療に大別される。画像検査および血管内治療の進歩により、経カテーテル的動脈塞栓術(TAE)の報告が増加しており、特に循環動態の安定した症例ではTAEの有効性が評価されている[3]。上述の調査[6]では動脈自然破裂に対するTAE施行例が8例報告されており、死亡例は3例(37.5%)であった。一方、循環動態が不安定な症例では開胸／腹による止血が考慮されるが、血管の脆弱性のため血管結紮や焼灼は困難で、シート状組織接着剤や酸化セルロース製剤を用いて圧迫することにより、最終的に止血を得た報告が散見される[7]。

日本医療安全調査機構は2014年、NF1患者の腎摘出術中に摘出部から離れた下大静脈から突然の大量出血があり失血死した事例を受け、NF1患者に手術や侵襲的処置を実施する際には血管の脆弱性を認識した対応が必要との警鐘を鳴らしている[8]。動脈破裂に対する血管内治療を施行する際にも脆弱血管の損傷を避けるよう留意すべきとされており[3,9]、手技の具体的な留意点に関する議論はまだ少ないものの、ワイヤー操作やステント留置が動脈損傷を生じる可能性がある[10]と認識することが重要である。

症例1は初回TAE時に側副路の発生も考慮し塞栓しているが、直接ワイヤー操作を行っていない血管に再出血を生じた。画像上同定できない脆弱血管が存在し、広範囲な血腫による血管刺激が出血を来した可能性もあるが、事前予測は困難であった。症例2の再出血は初回塞栓部位の近位であり、ワイヤーあるいはカテーテルによる物理的刺激が影響した可能性が考えられる。NF1患者の動脈破裂に対する塞栓では、血管の脆弱性を考慮し慎重な血管内操作を行うことはもちろんのこと、柔軟な細径カテーテルの使用や、遠位側の血管選択に難渋する場合は無理なワイヤー操作を行わず、(NBCA等による)近位からの塞栓を考慮すべきであると考える。再出血の時期はそれぞれTAE施行6日後(症例1)、TAE翌日(症例2)であったが、慎重な術後管理を行っていたことにより早期に発見することができた。

NF1患者に生じた動脈自然破裂に対してTAEは有力な治療手段であるが、再出血のリスクを認識したTAE手技や術後経過観察を行うことが重要である。

【結語】

NF1患者に生じた動脈自然破裂の2例を経験した。TAEは有力な治療手段であるが、再出血のリスクを認識したTAE手技や術後経過観察を行うことが重要である。

【引用文献】

1. 神経線維腫症1型診療ガイドライン改定委員会．神経線維腫症1型(レックリングハウゼン病)診療ガイドライン2018：日皮会誌2018：128(1)，17-34.
2. Virginia C. Williams，John Lucas，Michael A. Babcock，David H. Gutmann，Bruce Korf，Bernard L. Maria. Neurofibromatosis Type 1 Revisited：PEDIATRICS 2009，123(1)，124-133.
3. T. Ishigaki，R. Kawasaki，H. Matsuda，N. Mukohara. Endovascular Treatment for a Ruptured Lumbar Artery Aneurysm in a Patient with von Recklinghausen Disease：EJVES Short Reports 2018，38，1-3.
4. J. M. Friedman，Jack Arbiser，Jonathan A. Epstein，David H. Gutmann，Stephen J. Huot，Angela E. Lin，Bruce McManus，Bruce R. Korf. Cardiovascular disease in neurofibromatosis 1：Report of the NF1 Cardiovascular Task Force：Genetics in Medicine 2002，4(3)，105-111.
5. 白子隆志，横尾直樹，北角泰人，浦克明，田中善宏，濱洲晋哉，長田博光．von Recklinghausen病に合併した動脈自然破裂による後腹膜出血の1例：日救急医会誌2003，14，62-66.
6. 宮崎真奈美，原祐郁．神経線維腫症1型に合併した動脈破裂の2例：日臨外会誌2020：81(9)，1748-1754.
7. 渡邉裕樹，岡阪敏樹，平松義規．神経線維腫症1型に合併した肋間動脈瘤破裂による血胸の1例：日呼外会誌2019，33(2)，100-105.
8. 日本医療安全調査機構．症例報告 フォンレックリングハウゼン病における血管破綻のリスク：http：//www.

medsafe.jp/activ_alarm/activ_alarm_004.pdf, Accessed October 20th 2022.

9. Brian J Santin, Gregory E Guy, Eric C Bourekas, Michael R Go. Endovascular therapy for subclavian artery rupture in von Recklinghausen disease：Vasc Endovascular Surg 2010, 44 (8), 714-717.

10. Makoto Emori, Norifumi Naka, Hiroshi Takami, Taka-Aki Tanaka, Yasuhiko Tomita, Nobuhito Araki. Ruptured brachial artery eneurysm in a patient with type 1 neurofibromatosis：Journal of Vascular Surgery 2010, 55 (4), 1010-1013.